Brochage percutané croisé versus parallèle dans les fractures supracondyliennes de l'humérus chez l'enfant

Entre stabilité mécanique et sécurité neurologique

Crossed Versus Parallel Percutaneous Pinning in Pediatric Supracondylar Humeral Fractures: Between Mechanical Stability and Neurological Safety

Nabila BOUMEZBER[1], *Sara AIT SEDDIK*[2]

[1] Service de chirurgie pédiatrique, CHU Bénimessous, Alger, Algérie.
[2] Service d'épidémiologie, CHU Bénimessous, Alger, Algérie.
Courriel : na.boumezber@univ-alger.dz

Reçu : 11 septembre 2026 *Accepté : 28 octobre 2026* *Publié : 15 novembre 2026*
Citation : Nabila BOUMEZBER, Sara AIT SEDDIK. Brochage percutané croisé versus parallèle dans les fractures supracondyliennes de l'humérus chez l'enfant : entre stabilité mécanique et sécurité neurologique. ***JMSP Vol. 2, Numéro 2, 2026****, p. 119–125.*

Résumé

Les fractures supracondyliennes de l'humérus en extension (FSCHE) représentent les lésions les plus fréquentes du coude chez l'enfant et constituent une urgence thérapeutique en raison du risque de complications vasculo-nerveuses et de séquelles fonctionnelles. Le traitement de référence des formes déplacées repose sur la réduction orthopédique par manœuvres externes suivie d'une ostéosynthèse par brochage percutané. Deux principales techniques de fixation sont classiquement utilisées : le brochage croisé, associant une broche médiale et une broche latérale, et le brochage parallèle latéral, tel que décrit par Judet.

Matériel et méthodes : Il s'agit d'une étude descriptive et comparative portant sur 106 enfants présentant une FSCHE déplacée, traités à foyer fermé au sein de notre service soit par brochage croisé, soit par brochage parallèle latéral, sur une période de 3 ans.

Résultats : Parmi les 106 patients, 82 ont bénéficié d'un brochage croisé et 24 d'un brochage parallèle selon Judet. Les deux techniques ont donné des résultats fonctionnels et radiologiques satisfaisants, sans différence significative globale. Le brochage croisé offrait une meilleure stabilité, tandis que le brochage parallèle présentait moins de complications neurologiques, mais un risque plus important de déplacement secondaire.

Conclusion : Le brochage croisé et le brochage parallèle selon Judet sont deux techniques efficaces dans le traitement des fractures supracondyliennes de l'humérus chez l'enfant. Le choix doit être guidé par un compromis entre stabilité mécanique et sécurité neurologique, en fonction du type de fracture et de l'expérience du chirurgien.

Mots-clés : Fractures supracondyliennes ; humérus ; cubitus varus ; enfant ; brochage percutané ; brochage croisé ; brochage latéral ; lésion du nerf ulnaire.

Abstract

Extension-type supracondylar fractures of the humerus (SCHF) are the most common elbow injuries in children and represent a therapeutic emergency due to the risk of neurovascular complications and functional sequelae. The standard treatment for displaced fractures consists of closed reduction through external maneuvers followed by percutaneous pin fixation. Two main fixation techniques are commonly used: crossed pinning, involving one medial and one lateral pin, and lateral parallel pinning as described by Judet.

Materials and methods: This is a descriptive and comparative study including 106 children with displaced extension-type SCHF, treated by closed reduction and percutaneous pinning in our department using either crossed pinning or lateral parallel pinning over a period of three years.

Results: Among the 106 patients, 82 were treated with crossed pinning and 24 with lateral parallel pinning according to Judet. Both techniques yielded satisfactory clinical and radiological outcomes, with no significant overall difference. Crossed pinning provided better mechanical stability, whereas lateral pinning was associated with fewer neurological complications but a higher risk of secondary displacement.

Conclusion: Both crossed pinning and Judet lateral parallel pinning are effective techniques for the management of pediatric supracondylar humeral fractures. The choice of technique should be guided by a balance between mechanical stability and neurological safety, depending on the fracture type and the surgeon's experience.

Keywords: Supracondylar fractures; humerus; cubitus varus; child; percutaneous pinning; crossed pinning; lateral pinning; ulnar nerve injury.

Introduction

Les fractures supracondyliennes de l'humérus représentent les lésions les plus fréquentes du coude chez l'enfant et constituent une urgence thérapeutique en raison du risque de complications vasculo-nerveuses et de séquelles fonctionnelles, notamment les déviations axiales du coude. Leur prise en charge a considérablement évolué, et le traitement de référence des formes déplacées repose actuellement sur la réduction orthopédique suivie d'une stabilisation par brochage percutané.

Deux principales techniques de fixation sont largement utilisées en pratique clinique : le brochage percutané croisé, associant une broche médiale et une broche latérale, et le brochage parallèle latéral, tel que décrit notamment par Judet. Le brochage croisé est reconnu pour sa supériorité en termes de stabilité biomécanique, assurant un meilleur contrôle des déplacements en varus-valgus et en rotation. Toutefois, il expose à un risque non négligeable de lésion iatrogène du nerf ulnaire lors de la mise en place de la broche médiale. À l'inverse, le brochage parallèle latéral permet d'éviter ce risque neurologique, mais sa stabilité, en particulier dans les fractures instables, demeure discutée dans la littérature. Ainsi, le choix entre ces deux techniques repose sur un compromis entre la sécurité neurologique et la stabilité mécanique de la fixation et reste, à ce jour, sujet à controverse. L'objectif de ce travail est de comparer le brochage percutané croisé et le brochage parallèle dans le traitement des fractures supracondyliennes de l'humérus chez l'enfant, en évaluant leurs résultats cliniques et radiologiques ainsi que leurs complications.

Matériel et méthodes

Il s'agit d'une étude prospective et descriptive portant sur une série de 106 enfants pris en charge pour une fracture supracondylienne de l'humérus au sein du service de chirurgie pédiatrique du CHU de Bénimessous sur une période de 3 ans. Tous les patients inclus dans cette étude ont été admis pour une fracture supracondylienne déplacée de l'humérus et ont bénéficié d'un traitement chirurgical par réduction orthopédique suivie d'un brochage percutané.

La population étudiée a été répartie en deux groupes selon la technique d'ostéosynthèse utilisée. Le premier groupe comprenait 24 patients traités par brochage percutané parallèle latéral selon la technique décrite par Judet, tandis que le second groupe incluait 82 patients ayant bénéficié d'un brochage percutané croisé associant une broche médiale et une broche latérale.

Ont été inclus dans cette étude les patients présentant une fracture supracondylienne déplacée de l'humérus, correspondant aux types III ou IV selon la classification de Lagrange et Rigault, et ayant été traités par réduction orthopédique sous amplificateur de brillance suivie d'un brochage percutané. Ont été exclus de l'étude les patients présentant une fracture ouverte ou une fracture associée du même membre, ainsi que ceux perdus de vue ou ayant un suivi insuffisant.

La prise en charge thérapeutique a été réalisée au bloc opératoire sous anesthésie générale. La stabilisation a été assurée soit par un brochage croisé, soit par un brochage parallèle latéral selon Judet. Une immobilisation par attelle brachio-antébrachio-palmaire (BABP) a été systématiquement mise en place en postopératoire.

Les données recueillies comprenaient les caractéristiques démographiques des patients, notamment l'âge et le sexe, ainsi que les données cliniques et radiologiques. Les résultats cliniques ont été évalués en fonction de la mobilité du coude et du résultat fonctionnel, notamment selon les critères de Flynn. L'évaluation radiologique reposait sur l'étude de la consolidation osseuse et la mesure de l'angle de Baumann. Les complications ont également été analysées, notamment les déplacements secondaires, les cals vicieux à type de cubitus varus et les atteintes neurologiques, en particulier celles du nerf ulnaire.

L'analyse statistique a été réalisée à l'aide du logiciel Epidata. Les variables quantitatives ont été décrites par la moyenne et l'écart-type et comparées à l'aide du test de Student, tandis que les variables qualitatives ont été analysées à l'aide du test du Chi 2. Le seuil de significativité statistique a été fixé à $p < 0,05$.

Résultats

La tranche d'âge la plus représentée était celle de 5 à 9 ans. L'âge moyen des patients était de 6,51 ± 2,74 ans, avec une médiane de 6 ans et des extrêmes de 2 et 14 ans. Les garçons représentaient 70 % des patients ; le sex-ratio était de 2,33.

La répartition selon la technique chirurgicale montrait que 24 patients (22,6 %) avaient été traités par brochage percutané parallèle selon Judet, tandis que 82 patients (77,4 %) avaient bénéficié d'un brochage percutané croisé.

Concernant les caractéristiques des fractures, la majorité des cas correspondait au type IV selon la classification de Lagrange et Rigault, suivi du type III, sans différence significative entre les deux groupes ($p > 0,05$).

Sur le plan clinique, les résultats fonctionnels évalués selon les critères de Flynn étaient satisfaisants dans la majorité des cas dans les deux groupes. Le taux de résultats excellents et bons était de 87 % dans le groupe Judet contre 98 % dans le groupe traité par brochage croisé, sans différence statistiquement significative (p = 0,00). L'amplitude articulaire du coude à la dernière consultation était comparable entre les deux groupes.

Sur le plan radiologique, la consolidation osseuse a été obtenue chez l'ensemble des patients au bout de 30 à 35 jours. L'angle de Baumann moyen était de 72° dans le groupe Judet et de 67° dans le groupe croisé, sans différence significative (p = 0,00). Aucun déplacement secondaire majeur n'a été observé dans le groupe croisé, tandis que 3 cas ont été notés dans le groupe Judet.

Concernant les complications, aucune lésion du nerf ulnaire n'a été rapportée dans le groupe Judet, alors que 8 cas (33 %) d'atteinte neurologique transitoire de type neurapraxie ont été observés dans le groupe traité par brochage croisé. Des infections superficielles au point d'entrée des broches ont été notées, sans différence significative entre les deux groupes. Par ailleurs, 3 cas de cal vicieux à type de cubitus varus ont été recensés dans le groupe Judet. Globalement, bien que les résultats fonctionnels et radiologiques soient comparables entre les deux techniques, le brochage croisé semblait offrir une meilleure stabilité, tandis que le brochage parallèle selon Judet présentait un profil de sécurité neurologique plus favorable.

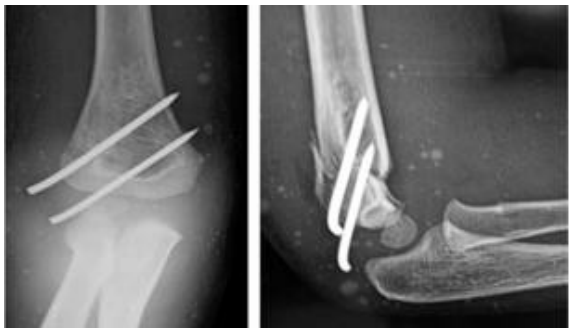

Figure 1. Brochage parallèle selon Judet.



Figure 2. Brochage croisé à J21.

Discussion

Les fractures supracondyliennes de l'humérus constituent la lésion la plus fréquente du coude chez l'enfant, et leur prise en charge optimale repose sur une réduction anatomique suivie d'une stabilisation efficace. Le brochage percutané demeure la technique de référence, mais le choix entre brochage croisé et brochage latéral parallèle continue de faire l'objet de controverses. Dans notre étude, les deux techniques ont permis d'obtenir des résultats fonctionnels globalement satisfaisants, ce qui concorde avec plusieurs travaux de la littérature. En effet, Skaggs et al. [1] ont montré que le brochage latéral, lorsqu'il est correctement réalisé avec des broches divergentes, permet d'obtenir des résultats comparables au brochage croisé en termes de fonction et de consolidation. De même, Zionts LE et al. [2] ont rapporté que la qualité de la réduction initiale reste le principal facteur déterminant du résultat final, indépendamment de la configuration du brochage.

Cependant, la question de la stabilité mécanique reste centrale. De nombreuses études biomécaniques, notamment celles de Lee et al. [3] et de Larson et al. [4], ont démontré que le brochage croisé offre une meilleure résistance aux contraintes en torsion et en varus-valgus. Cette supériorité biomécanique se traduit cliniquement par un risque réduit de déplacement secondaire, particulièrement dans les fractures instables de types III et IV selon Marion et Lagrange. Nos résultats s'inscrivent dans cette tendance, avec une meilleure stabilité observée dans le groupe traité par brochage croisé.

Néanmoins, cette technique expose à un risque spécifique de lésion iatrogène du nerf ulnaire. Selon la littérature, l'incidence de cette complication varie entre 1 % et 8 % selon les séries (Kocher MS [5] ; Babal et al. [6]). Bien que le plus souvent transitoires, ces atteintes neurologiques constituent une complication redoutée. Des auteurs comme Kocher et al. recommandent l'utilisation de techniques sécurisées, telles que la mini-incision médiale ou la mise en place de la broche avec le coude en extension, afin de réduire ce risque.

À l'inverse, le brochage latéral parallèle selon Judet présente l'avantage majeur d'éliminer quasiment le risque de lésion du nerf ulnaire. Cette sécurité neurologique est largement confirmée dans la littérature et retrouvée dans notre série, où aucune atteinte du nerf ulnaire n'a été observée dans ce groupe. Toutefois, plusieurs études, notamment celles de Zionts et al. [2] et de Lee et al. [3], soulignent que la stabilité de cette technique dépend fortement de la divergence et du nombre de broches. Une configuration inadéquate peut entraîner une instabilité secondaire, avec un risque accru de cal vicieux, en particulier en varus (cubitus varus).

Par ailleurs, certaines méta-analyses ont tenté de trancher cette controverse. Brauer et al. [7], dans une revue systématique, ont conclu que le brochage croisé offre une meilleure stabilité, mais au prix d'un risque neurologique plus élevé, tandis que le brochage latéral réduit significativement ce risque sans compromettre significativement les résultats fonctionnels lorsque la technique est rigoureusement réalisée. Ces conclusions rejoignent nos observations et mettent en évidence le compromis constant entre stabilité mécanique et sécurité neurologique. Ainsi, le choix de la technique doit être individualisé.

Critères de Flynn	Brochage percutané parallèle			
	Park [141]MS 2023		Notre série 2024	
	n	%	n	%
Excellents	25	51	12	50
Bons	09	18,36	8	33,33
Passables	13	26,50	1	4,16
Médiocres	02	4,08	3	12,50
Total	49	100	24	100

Figure 3. Résultats selon les critères de Flynn pour le brochage parallèle.

Le brochage croisé semble particulièrement indiqué dans les fractures instables, où la stabilité prime, tandis que le brochage parallèle latéral peut être privilégié dans les situations où le risque neurologique doit être minimisé.

Notre étude présente certaines limites, notamment son caractère monocentrique et le déséquilibre entre les deux groupes, avec un effectif plus réduit dans le groupe Judet. Néanmoins, elle confirme les données de la littérature et souligne l'importance d'une technique chirurgicale rigoureuse, quel que soit le type de brochage utilisé.

Conclusion

Le traitement des fractures supracondyliennes de l'humérus chez l'enfant repose essentiellement sur la réduction orthopédique suivie d'un brochage percutané, dont les modalités techniques restent discutées. À travers notre étude, il apparaît que le brochage croisé et le brochage parallèle selon Judet permettent tous deux d'obtenir des résultats fonctionnels et radiologiques satisfaisants. Toutefois, le brochage croisé se distingue par une meilleure stabilité biomécanique, notamment dans les fractures instables, au prix d'un risque de lésion iatrogène du nerf ulnaire. À l'inverse, le brochage parallèle latéral offre une meilleure sécurité neurologique en évitant toute manipulation médiale, mais peut présenter une stabilité moindre, en particulier en cas de fractures sévèrement déplacées.

Ainsi, le choix de la technique doit être individualisé en fonction du type de fracture, du degré de déplacement et de l'expérience du chirurgien, en recherchant un équilibre optimal entre stabilité mécanique et sécurité neurologique.

Des études prospectives randomisées avec des effectifs plus importants seraient nécessaires pour mieux préciser les indications respectives de ces deux techniques et optimiser la prise en charge de ces fractures fréquentes en traumatologie pédiatrique.

Références

[1] Skaggs DL, Hale JM, Bassett J, Kaminsky C, Kay RM, Tolo VT. Lateral-entry pin fixation in the management of supracondylar fractures in children. J Bone Joint Surg Am. 2001;83(5):735–740.

[2] Zionts LE, McKellop HA, Hathaway R. Torsional strength of pin configurations used to fix supracondylar fractures of the humerus in children. J Bone Joint Surg Am. 1994;76(2):253–256.

[3] Lee SS, Mahar AT, Miesen D, Newton PO. Displaced pediatric supracondylar humerus fractures: biomechanical analysis of percutaneous pinning techniques. J Pediatr Orthop. 2002;22(4):440–443.

[4] Larson L, Firoozbakhsh K, Passarelli R, Bosch P. Biomechanical analysis of pinning techniques for pediatric supracondylar humerus fractures. J Pediatr Orthop. 2006;26(5):573–578.

[5] Kocher MS, Kasser JR, Waters PM, Bae DS, Snyder BD, Hresko MT, et al. Lateral entry compared with medial and lateral entry pin fixation for completely displaced supracondylar humeral fractures in children. J Bone Joint Surg Am. 2007;89(4):706–712.

[6] Babal JC, Mehlman CT, Klein G. Nerve injuries associated with pediatric supracondylar humeral fractures: a meta-analysis. J Pediatr Orthop. 2010;30(3):253–263.

[7] Brauer CA, Lee BM, Bae DS, Waters PM, Kocher MS. A systematic review of medial and lateral entry pinning versus lateral entry pinning for supracondylar fractures of the humerus. J Pediatr Orthop. 2007;27(2):181–186.