Pronostic visuel dans les apoplexies hypophysaires : à propos de 3 cas et revue de la littérature

Visual Prognosis in Pituitary Apoplexy: A Three-Case Series and Literature Review

CA KOMARA, L MANSARÉ, AR DIALLO, B DIALLO, D BAH, AB BAH, LK BEAVOGUI

Service de Neurochirurgie, Hôpital National Donka, Conakry, Guinée

Auteur correspondant : Dr. Cheick Ahmed KOMARA | Email : kcheikahmed@yahoo.fr | Tél : +224 622 94 99 22

Reçu : 14 septembre 2026 *Accepté : 30 octobre 2026* *Publié : 15 novembre 2026*

Citation : CA KOMARA, L MANSARÉ, AR DIALLO, B DIALLO, D BAH, AB BAH, LK BEAVOGUI. Pronostic visuel dans les apoplexies hypophysaires : à propos de 3 cas et revue de la littérature. ***JMSP Vol. 2, Numéro 2, 2026****, p. 45–52.*

Résumé

• Objectif : Décrire les caractéristiques cliniques, radiologiques et thérapeutiques de l'apoplexie hypophysaire et analyser l'impact du délai de prise en charge chirurgicale sur le pronostic visuel à travers une série de trois cas cliniques consécutifs recrutés sur une période d'un an.

• Observations : Trois patients de sexe masculin, d'âge moyen de 50 ans, ont été admis pour des céphalées (d'installation brutale chez deux patients et progressive sur une semaine pour le troisième) associées à des troubles visuels. Le diagnostic d'apoplexie hypophysaire a été confirmé par IRM cérébrale, révélant dans tous les cas un macro-adénome hypophysaire avec remaniements hémorragiques. Tous présentaient une baisse de l'acuité visuelle, des anomalies campimétriques, un ptosis et une insuffisance antéhypophysaire. Deux patients ont bénéficié d'une décompression chirurgicale par voie transsphénoïdale (l'un opéré à la phase aiguë dans les 24 heures avec récupération visuelle complète, l'autre opéré à trois mois avec une amélioration partielle). Le troisième patient, présentant une forme paucisymptomatique, a été traité médicalement par substitution hormonale avec une stabilisation clinique et visuelle à 3 mois.

• Conclusion : L'apoplexie hypophysaire est une urgence neuro-endocrinologique. Si la littérature suggère qu'une intervention précoce (dans les 24 à 72 heures) favorise les issues visuelles dans les formes sévères, notre série de trois cas illustre la diversité des profils cliniques et souligne les défis majeurs du diagnostic précoce et de l'accès aux soins chirurgicaux dans les contextes à ressources limitées.

• *Mots-clés : Apoplexie hypophysaire ; Adénome hypophysaire ; Macro-adénome ; Hémorragie hypophysaire ; Troubles visuels ; Pronostic visuel ; Délai chirurgical.*

Abstract

• Objective: To describe the clinical, radiological, and therapeutic features of pituitary apoplexy and to analyze the impact of surgical timing on visual prognosis through a series of three consecutive clinical cases.

• Case series: Three male patients with a mean age of 50 years were admitted for headaches (sudden in two, progressive in one) associated with visual disturbances. Brain MRI confirmed hemorrhagic macroadenoma in all cases. All patients presented

with impaired visual acuity, visual field defects, ptosis, and anterior pituitary insufficiency. Two patients underwent transsphenoidal surgery: one operated within 24 hours achieved complete visual recovery; the second, operated after three months, had partial improvement. The third patient was managed conservatively with hormonal replacement, showing stabilization at 3 months.

• Conclusion: Pituitary apoplexy is a neuroendocrinological emergency. While literature supports early decompression within 24–72 hours for severe visual impairment, our small case series highlights the spectrum of presentations and the major challenges of early diagnosis and timely surgical referral in resource-limited settings.

• *Keywords: Pituitary apoplexy; Pituitary adenoma; Macroadenoma; Pituitary hemorrhage; Visual disturbances; Visual prognosis; Surgical timing.*

1. Introduction

L'apoplexie hypophysaire est un syndrome clinique rare et potentiellement fatal, résultant d'une hémorragie ou d'un infarctus survenant au sein de la glande hypophysaire, le plus souvent sur un adénome sous-jacent. Sa prévalence est estimée entre 0,6 et 10 % des patients porteurs d'un adénome hypophysaire. L'expansion rapide du volume intra-sellaire comprime les structures avoisinantes (chiasma optique, sinus caverneux).

Le tableau clinique associe classiquement des céphalées intenses (souvent d'installation brutale), des troubles de la conscience, un déficit endocrinien aigu et des troubles visuels (syndrome chiasmatique, paralysies oculomotrices) présents dans jusqu'à 75 % des cas.

La prise en charge reste discutée entre chirurgie en urgence (pour les déficits visuels sévères ou progressifs) et abstention/traitement conservateur (pour les formes paucisymptomatiques). L'impact du délai chirurgical sur le pronostic visuel fait l'objet de nombreuses publications récentes.

Nous rapportons une série consécutive de trois cas pris en charge au service de Neurochirurgie de l'Hôpital National Donka (Conakry, Guinée), illustrant la variabilité de présentation et les contraintes de prise en charge en milieu à ressources limitées.

2. Observations

Note méthodologique : Cette série monocentrique consécutive regroupe trois patients de sexe masculin admis sur une période de recrutement d'un an.

2.1 Cas n°1 — Décompression chirurgicale précoce (à 24h)

Chronologie et données cliniques : Homme de 48 ans, sans antécédent notable, admis en urgence (J0) pour des céphalées brutales et intenses d'installation soudaine, associées à une baisse rapide de l'acuité visuelle bilatérale et un ptosis gauche.

Examen ophtalmologique : Acuité visuelle effondrée à gauche (perception lumineuse [PL]) et abaissée à 3/10 à droite. Le champ visuel objectivait une amputation bitemporale dense.

Bilan hormonal : Insuffisance corticotrope sévère (cortisol bas à 42 nmol/L [norme : 150-600]), TSH effondrée à 0,1 mUI/L (norme : 0,4-4,0) et déficit en GH.

Imagerie : L'IRM cérébrale a objectivé un macro-adénome hypophysaire macro-kystique et hémorragique, avec extension suprasellaire comprimant le chiasma optique et envahissant le sinus caverneux gauche (Figure 1).

Traitement et évolution : Corticothérapie d'urgence par hydrocortisone, suivie d'une décompression par voie endonasale transsphénoïdale réalisée 22 heures après l'admission. L'analyse peropératoire a confirmé la présence de matériel nécrotico-hémorragique. À J2 postopératoire, régression complète du ptosis ; à J7, récupération visuelle complète (acuité à 10/10 bilatérale et normalisation du champ visuel). Le patient a été mis sous substitution hormonale pérenne.

2.2 Cas n°2 — Décompression chirurgicale tardive (à 3 mois)

Chronologie et données cliniques : Homme de 52 ans, suivi depuis deux ans pour un macroadénome sécrétant (prolactinome) sous agoniste dopaminergique, présentant des céphalées violentes d'apparition brutale, une baisse d'acuité visuelle unilatérale droite et un ptosis droit. En raison d'une prise en charge initiale dans un centre périphérique sans plateau technique adapté, le diagnostic n'a été posé qu'après un délai de trois mois avant son transfert en neurochirurgie.

Examen ophtalmologique : Acuité visuelle réduite à la simple perception lumineuse à droite et 8/10 à gauche. Le champ visuel mettait en évidence un déficit temporal droit étendu (atteinte bitemporale globale confirmant la souffrance chiasmatique).

Bilan hormonal : Insuffisance corticotrope et thyréotrope modérée (cortisol à 85 nmol/L, TSH à 0,3 mUI/L).

Imagerie : L'IRM cérébrale a confirmé un macro-adénome nécrotico-hémorragique comprimant sévèrement le chiasma optique et le nerf optique droit (Figure 2).

Traitement et évolution : Après mise sous hydrocortisone, le patient a bénéficié d'une exérèse transsphénoïdale évacuant une cavité nécrotique et hémorragique organisée. L'évolution postopératoire a montré une disparition du ptosis et une amélioration partielle de l'acuité visuelle droite (passant de la PL à 5/10), mais avec persistance d'un déficit du champ visuel temporal droit. Cette séquelle est imputée à des lésions ischémiques chiasmatiques irréversibles secondaires au délai prolongé de prise en charge.

2.3 Cas n°3 — Prise en charge conservatrice (traitement médical)

Chronologie et données cliniques : Homme de 50 ans, sans antécédent documenté, admis pour des céphalées d'installation progressive sur une semaine, associées à un flou visuel bilatéral modéré et une asthénie profonde. Conscience normale (GCS 15).

Examen ophtalmologique : Acuité visuelle conservée à 7/10 dans les deux yeux, absence de déficit campimétrique net, discret ptosis gauche.

Bilan hormonal : Insuffisance antéhypophysaire globale (cortisol, TSH et gonadotropines abaissés).

Imagerie : L'IRM cérébrale a mis en évidence un macro-adénome hypophysaire avec plage d'hypersignal T1 traduisant un remaniement hémorragique récent, mais sans compression suprasellaire majeure menaçant directement le chiasma.

Traitement et évolution : En l'absence de critère de gravité visuelle ou neurologique, une abstention chirurgicale initiale (traitement conservateur) a été décidée conformément aux recommandations : mise sous corticothérapie substitutive et

surveillance rapprochée. À trois mois de suivi, la clinique s'est stabilisée sans aggravation visuelle. Une hormonothérapie substitutive au long cours a été validée.

2.4 Tableau récapitulatif des trois observations

Caractéristique	Cas n°1	Cas n°2	Cas n°3
Âge	48 ans	52 ans	50 ans
Sexe	Masculin	Masculin	Masculin
Antécédents	Aucun	Prolactinome connu	Aucun
Mode d'installation	Brutal (aigu)	Brutal (aigu)	Progressif (1 semaine)
Présentation clinique	Céphalées + BAV bilatérale + ptosis G	Céphalées + BAV unilatérale + ptosis D	Céphalées + flou visuel modéré + asthénie
Données IRM	Macro-adénome hémorragique + compression chiasmatique	Macro-adénome nécrotique + compression chiasmatique sévère	Macro-adénome hémorragique sans extension suprasellaire majeure
Bilan hormonal	Panhypopituitarisme	Insuffisance corticotrope et thyréotrope	Insuffisance antéhypophysaire globale
Délai de prise en charge	< 24 heures	3 mois	Immédiat (médical)
Modalité thérapeutique	Chirurgie en urgence	Chirurgie tardive	Traitement conservateur (médical)
Évolution visuelle	Récupération complète (10/10)	Récupération partielle (5/10, déficit persistant)	Stabilisation (7/10)
Score GOS (Glasgow Outcome Scale)	5 (Excellent)	4 (Bon)	4 (Bon)

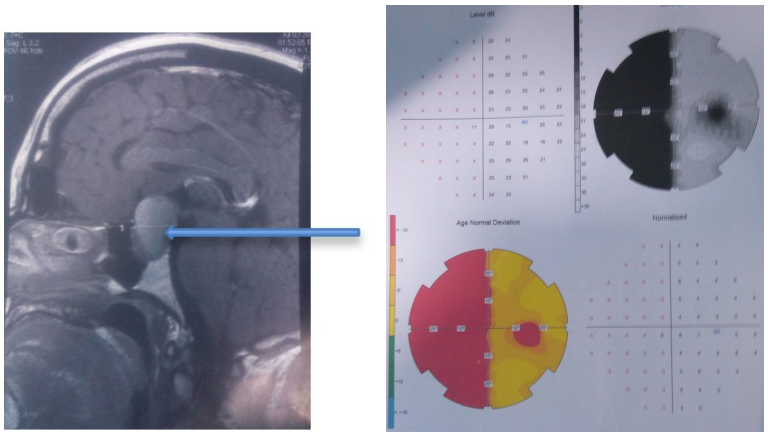

Figure 1 : *IRM cérébrale (coupe sagittale en pondération T1 avec injection) montrant un volumineux macro-adénome hypophysaire avec remaniements hémorragiques intralésionnels et extension suprasellaire (Cas n°1).*

Figure 2 : *Champ visuel automatisé illustrant l'atteinte bitemporale (déficit temporal droit dense et atteinte controlatérale) en rapport avec la compression chiasmatique (Cas n°2).*

3. DISCUSSION

3.1 Épidémiologie et présentation clinique

L'apoplexie hypophysaire survient le plus souvent entre la 4e et la 6e décennie avec une prédominance masculine retrouvée dans notre série. Elle révèle un adénome méconnu dans 50 à 80 % des cas (illustré par les cas 1 et 3). Le syndrome algique céphalique, présent chez nos trois patients, constitue le signal d'alarme cardinal (retrouvé dans plus de 95 % des cas) en raison de l'hypertension intra-sellaire. L'insuffisance corticotrope aiguë représente la principale menace vitale, imposant une corticothérapie systématique en urgence dès la suspicion clinique.

3.2 Apport de l'imagerie

L'IRM cérébrale reste l'examen de choix pour caractériser l'hémorragie, la nécrose et le retentissement sur les voies optiques. Dans les zones à ressources limitées où l'accès à l'IRM en urgence est restreint, le recours au scanner sans injection aide à orienter le diagnostic devant une hyperdensité sellaire spontanée.

3.3 Confrontation des options thérapeutiques : chirurgie versus traitement conservateur

Les recommandations internationales (guidelines de la Society for Endocrinology et de la Pituitary Society) codifient la prise en charge :

Formes sévères (déficit visuel menaçant ou altération de la conscience) : Indication chirurgicale en urgence, idéalement dans les 24 à 72 heures.

Formes paucisymptomatiques : Une surveillance armée sous couvert d'une corticothérapie substitutive est une alternative validée.

Nos cas illustrent parfaitement ce gradient thérapeutique : le bénéfice spectaculaire du cas n°1 opéré à 24 heures contraste avec la récupération incomplète du cas n°2 opéré à 3 mois, tandis que le cas n°3 stabilisé médicalement confirme la pertinence d'une approche conservatrice bien sélectionnée.

3.4 Analyse critique du délai chirurgical au regard de la littérature

La portée descriptive de notre série de trois observations ne permet pas à elle seule de démontrer une inférence statistique sur les délais opératoires ; toutefois, elle s'inscrit dans les grandes tendances de la littérature internationale :

Cavalli et al. (2024) ont analysé une cohorte multicentrique de 49 patients opérés, objectivant une amélioration de l'acuité visuelle chez 66 % des patients et des troubles oculomoteurs chez 73 % d'entre eux.

Aslan et collaborateurs (2024) dans une méta-analyse récente ont démontré que la réalisation d'une décompression chirurgicale précoce (notamment dans la première semaine) constitue un facteur prédictif indépendant de récupération visuelle complète.

Saktiwarawat et al. (2024) dans une étude comparative par score de propension portant sur 127 patients, montrent que la chirurgie offre un taux supérieur de récupération du champ visuel comparativement au traitement médical exclusif dans les indications posées.

Gruber et al. (2006) rapportent à l'inverse que les formes modérées peuvent évoluer favorablement sous traitement conservateur, avec des taux de récupération comparables à un an.

Le retard de trois mois observé chez notre cas n°2 illustre la limite biologique du chiasma optique face à une ischémie prolongée, entraînant des lésions cellulaires irréversibles malgré la levée ultérieure de la compression.

3.5 Défis spécifiques en contexte à ressources limitées

Le délai de prise en charge tardif constaté chez le deuxième patient met en lumière des barrières structurelles propres à l'Afrique subsaharienne : l'enclavement géographique, le déficit de formation des structures périphériques pour identifier rapidement l'urgence endocrinienne, le coût des examens neuroradiologiques et l'éloignement des centres neurochirurgicaux de référence. L'amélioration du pronostic fonctionnel de ces patients passe impérativement par l'instauration de filières de soins graduées, la formation continue des médecins de premier recours et l'élargissement de l'accès aux plateaux techniques d'imagerie.

4. Conclusion

L'apoplexie hypophysaire est une urgence médico-chirurgicale critique. Si la littérature appuie l'intérêt d'une décompression chirurgicale précoce (24 à 72 heures) pour maximiser la récupération visuelle en cas de déficit patent, notre série de trois observations met en relief la diversité des profils cliniques et les embûches opérationnelles des systèmes de santé à ressources limitées. L'instauration rapide d'une hormonothérapie substitutive et la fluidification de l'orientation vers les centres neurochirurgicaux spécialisés demeurent les pierres angulaires pour prévenir le handicap visuel définitif.

Déclarations

Conflits d'intérêts : Les auteurs déclarent n'avoir aucun conflit d'intérêts en relation avec cet article.

Consentement éclairé : Le consentement éclairé des patients a été obtenu pour la publication des données cliniques et iconographiques.

Financement : Aucun soutien financier n'a été reçu pour la réalisation de ce travail.

Contributions des auteurs : *L MANSARÉ* (conception, rédaction du manuscrit) ; *CA KOMARA* (supervision, analyse critique, révision finale) ; *AR DIALLO*, *B DIALLO*, *D BAH*, *AB BAH* (recueil des données cliniques et prise en charge) ; *LK BEAVOGUI* (supervision générale et relecture critique).

Références

1. Briet C, Salenave S, Chanson P. Pituitary apoplexy. Endocrinol Metab Clin North Am. 2015;44(1):199-209. doi:10.1016/j.ecl.2014.10.016

2. Rajasekaran S, Vanderpump M, Baldeweg SE, et al. UK guidelines for the management of pituitary apoplexy. Clin Endocrinol (Oxf). 2011;74(1):9-20. doi:10.1111/j.1365-2265.2010.03913.x

3. Biousse V, Newman NJ, Oyesiku NM. Precipitating factors in pituitary apoplexy. J Neurol Neurosurg Psychiatry. 2001;71(5):542-5.

4. Sibal L, Ball SG, Connolly V, et al. Pituitary apoplexy: a review of clinical presentation, management and outcome in 45 cases. Pituitary. 2004;7(3):157-63.

5. Semple PL, Webb MK, de Villiers JC, Laws ER Jr. Pituitary apoplexy. Neurosurgery. 2005;56(1):65-73.

6. Gruber A, Clayton J, Kumar S, et al. Pituitary apoplexy: retrospective review of 30 patients — is surgical intervention always necessary? Br J Neurosurg. 2006;20(6):379-85.

7. Cavalli A, Martin A, Connolly DJ, Mirza S, Sinha S. Influence of surgical timing on the visual prognosis of patients suffering from pituitary apoplexy with visual impairment. Neurosurg Rev. 2024;47(1):150. doi:10.1007/s10143-024-03106-4

8. Rutkowski MJ, Kunwar S, Blevins L, Aghi MK. Surgical intervention for pituitary apoplexy: an analysis of functional outcomes. J Neurosurg. 2010;112(5):899-904.

9. Ayuk J, McGregor EJ, Mitchell RD, Gittoes NJ. Acute management of pituitary apoplexy — surgery or conservative management? Clin Endocrinol (Oxf). 2004;61(6):747-52.

10. Baldeweg SE, Vanderpump M, Drake W, et al. Society for Endocrinology Emergency Guidance: emergency management of pituitary apoplexy in adult patients. Endocr Connect. 2016;5:G12-G15.

11. Aslan K, Gunay S, Uysal E, Altas M. The role of intervention timing and treatment modality in visual recovery following pituitary apoplexy: a systematic review and meta-analysis. Pituitary. 2024;27(2):112-25. doi:10.1007/s11102-024-01464-2

12. Mamelak AN, Little AS, Gardner PA, et al. A prospective, multicenter, observational study of surgical vs nonsurgical management for pituitary apoplexy. J Clin Endocrinol Metab. 2024;109(3):e711-25.

13. Leyer C, Castinetti F, Morange I, et al. A conservative management is preferable in milder forms of pituitary tumor apoplexy. J Endocrinol Invest. 2011;34(7):502-9.

14. Saktiwarawat K, Tunthanathip T, Oearsakul T, Taweesomboonyat C. Comparing neuroendocrine recovery between surgical and conservative management in pituitary apoplexy patients: a propensity score-matched analysis. Neurosurg Rev. 2024;47(1):236. doi:10.1007/s10143-024-02461-6

15. Pineda-Centeno A, et al. Pituitary apoplexy: description of medical and surgical treatment and clinical, visual, and endocrinological outcomes during the SARS-CoV-2 pandemic and over three years. Cureus. 2024;16(6):e11272388. doi:10.7759/cureus.11272388